Lane Medical Library

ÜBER DIE CYTOARCHITEKTONIK UND HISTOLOGIE ER ZWISCHENHIRNBASIS BEIM HUND

INAUGURAL-DISSERTATION

UR ERLANGUNG DER MEDIZINISCHEN DOKTORWÜRDE

DER HOHEN MEDIZINISCHEN FAKULTÄT

DER FRIEDRICH-ALEXANDER-UNIVERSITÄT

ERLANGEN

VORGELEGT VON

G. GRÖSCHEL

AUS NÜRNBERG

CHDRUCKEREI AUGUST PRIES IN LEIPZIG

Erschienen in der
Deutschen Zeitschrift für Nervenheilkunde
Bd. 110 4/6

MEINEN LIEBEN ELTERN

Digitized by the Internet Archive
in 2026

https://archive.org/details/IA40154019_0150

Einleitung.

Der Hypothalamus, welcher nach vergleichend anatomischen udien als der phylogenetisch älteste Teil des Zwischenhirns zu zeichnen ist, stellt, wie die Forschung der letzten Jahrzehnte er- esen hat, eine übergeordnete Zentralstelle für die gesamte vege- tive Regulation dar.

Die Erforschung dieser Gegend wurde zunächst mit rein ana- mischen Untersuchungsmethoden in Angriff genommen. Hierbei ırde ein außerordentlich komplizierter Aufbau sowohl hinsicht- h der dort angeordneten Zellgruppen wie der in dieser Gegend rlaufenden Fasersysteme festgestellt. Gleichzeitig wurden ver- eichend-anatomische Studien durchgeführt (Edinger).

Um die Funktion der subthalamischen Gebiete klarzulegen, anden im wesentlichen zwei Arbeitsmethoden zur Verfügung:

1. die pathologisch-anatomischen und
2. die experimentellen Untersuchungen.

Bei den klinischen und pathologisch-anatomischen rbeiten handelt es sich hauptsächlich um Erkrankungen der Zwi- henhirnbasis wie Tumoren oder Blutungen, die während des Le- ns vegetative Störungen zeigten. So zeigten sich beispielsweise i Tumoren im Bereiche des Tuber cinereum Störungen des Was- rhaushaltes im Sinne eines Diabetes insipidus oder des Fett- offwechsels, die sich in einer Dystrophia adiposo-genitalis äußer- n. An weiteren bei Erkrankungen der Zwischenhirnbasis fest- stellten vegetativen Störungen sind zu nennen: Glykosurie, Stö- ıngen der Wärmeregulation, Veränderungen der Schweiß-, Spei- ıel- und Talgsekretion, Auftreten von Schlafsucht und schließ-

lich Störungen der Vasomotilität. Der Nachweis von pathologischen Veränderungen in der Zwischenhirnbasis bei den genannten vegetativen Störungen ließ darauf schließen, daß die im Hypothalamus gelegenen Zellgruppen übergeordnete Zentren für die Innervation vegetativer Funktionen beherbergen.

Beweisend für das Vorhandensein vegetativer Zentren sind die experimentellen Ergebnisse. Bekannt sind die Reizversuche am Zwischenhirn von Karplus und Kreidl. Dieselben erzeugten durch Reizung am Zwischenhirn von Hund und Katze in der Gegend des Corpus Luysii profuse Schweiße, oculo-pupilläre Symptome und allgemeine Vasokonstriktion. Die Tränen- und Speichelsekretion konnte gleichfalls beeinflußt werden. Die große Bedeutung des Tub. cinereum für den Wasserhaushalt und für die Wärmeregulation zeigen die experimentellen Befunde von Aschner, Leschke, Camus, Roussy, Beiley, Bremer u. a. Die Untersuchungen dieser Forscher ergaben eine Abhängigkeit des Kohlehydratstoffwechsels, des Eiweißumsatzes, des Fettansatzes und des Gesamtstoffwechsels von der Regulation der im Hypothalamus gelegenen Zellgruppen.

Die klinische wie experimentelle Untersuchung zeigte ferner eine innige und wechselseitige Beeinflussung der Hypophyse und der angrenzenden Teile des Zwischenhirns. Es ließ sich zeigen, daß eine Zellgruppe der Zwischenhirnbasis — der Nucl. supraopticus — Nervenfasern durch den Hypophysenstiel in den Hinterlappen der Hypophyse entsendet (R. Greving). Diese anatomisch festgelegte Tatsache läßt darauf schließen, daß die Sekretion des Hinterlappens der Hypophyse unter dem regulatorischen Einfluß der genannten Zellgruppe erfolgt, wodurch die Beziehung „Zwischenhirn-Hypophysensystem", die man aus klinischen Tatsachen ableitete, ihre anatomische Sicherstellung erhielt.

Die experimentellen Untersuchungen werden meist in der Weise durchgeführt, daß in der Zwischenhirnbasis teils von oben, teils von unten her isolierte Stichverletzungen gesetzt und anschließend daran die etwa auftretenden vegetativen Störungen studiert werden. Für eine sichere Lokalisation der so erzeugten vegetativen Störungen in eine bestimmte Zellgruppe der Zwischenhirnbasis ist eine genaue Kenntnis des cystoarchitektonischen Aufbaues dieser Gegend notwendig. Für diese Versuche kommt außer dem Affen — der aus pekuniären Gründen meist nicht verwendet wer-

n kann — der Hund in Frage. Niederstehende Tiere der Wir-
ltierreihe sind deshalb nicht so geeignet, weil diese schon eine
esentlich andere Struktur des Zwischenhirns als beim Menschen
fweisen und daher Analogieschlüsse auf dem Menschen nur
hwer mit der genügenden Sicherheit zu ziehen sind. Da ein-
hende anatomische Untersuchungen der in Frage kommenden
wischenhirnteile beim Hunde nicht vorliegen, schien es angezeigt,
ese durchzuführen.

Es soll in vorliegender Arbeit bei normal anatomischen Ver-
ltnissen näher auf die Zellstruktur der vegetativen Zentren im
isslbild eingegangen und die Topik weitgehend berücksichtigt
erden. Die Frage hinsichtlich des Vorhandenseins der Tuber-
rne beim Hund soll geklärt werden; denn dieselbe scheint noch
cht ganz eindeutig gelöst zu sein.

Bevor ich auf meine eigenen Untersuchungsergebnisse beim
unde eingehe, seien unsere bisherigen Kenntnisse über die Cyto-
chitektonik der Zwischenhirnbasis angeführt, soweit sie im
uber cinereum gelegen sind.

Seit langer Zeit hat sich die Neurologie mit der Erforschung
s Hypothalamus befaßt.

Von den im Tuber cinereum gelegenen Kernen ist am längsten
r Nucl. supraopticus bekannt. Schon von Luys wird er be-
hrieben. Meynert bezeichnet die gleiche Zellenanhäufung als
anglion opticum basale und schildert sie als sichelförmige, flache
ellgruppe, und zwar oberhalb und unmittelbar hinter dem Chias-
a gelegen.

Lenhossèk unterscheidet schon einen sich am weitesten vor-
hiebenden ovalen Kern, den Nucl. supraopticus und hinter der
pticuskreuzung in der Hauptmasse des Tuber den Nucl. anterior;
rner beschreibt er die Corpora mammillaria und den nahe ge-
genen Nucl. posterolateralis.

Kölliker und Cajal beschrieben das Tuber cinereum ziem-
ch einheitlich. Ersterer teilt den Nucl. supraopticus ein in einen
r dem Tractus gelegenen Nucl. supraopticus anterior, einen dorsal
n ihm befindlichen Nucl. supraopticus dorsalis und einen zwi-
hen den Tuberkernen liegenden Nucl. supraopticus posterior.
ajal trennt scharf den um den Tractus opticus gelegenen Nucl
upraopticus von den Tuberkernen und nimmt bei denselben eine

Dreiteilung vor. Als Noyau sousventriculäre bezeichnet er eine den III. Ventrikel begleitende, vertikal gestellte Zellgruppe.

Malone nimmt als orale Fortsetzung des Ganglion laterale corporis mammillaris den Nucl. mammillo-infundibularis an und benennt eine Zellsäule, die parallel dem Rande des III. Ventrikels verläuft, als Nucl. paraventricularis.

Friedemann bestätigt diese Kerne und fügt einige Zellenhäufungen im Tubergrau als Tα, Tβ, Tγ hinzu; doch faßt er nicht Zellen mit gleicher Struktur zu Kerngruppen zusammen, sondern grenzt enger beisammenliegende Zellen als eigene Zellkerne ab. Er stellt sich dadurch in einen Gegensatz zu Malone.

Die grauen Massen, welche um den Boden des III. Ventrikels gelegen sind, werden beim Menschen und bei Säugetieren von Spiegel und Zweig näher beschrieben und einzelne Kerne, wie Nucl. tuberis, Nucl. suprachiasmaticus, perifornicale Gruppen, diffuses Tubergrau darin abgegrenzt.

Die genaue Cytoarchitektonik des Tuber cinereum und Histologie der Tuberkerne findet sich in „Das zentrale Nervensystem" von R. Greving im „Handbuch der Mikroskopischen Anatomie des Menschen". An Kernen werden hier folgende unterschieden und histologisch näher beschrieben:

Substantia grisea centralis.
Nucl. supraopticus.
Nucl. paraventricularis.
Nuclei tuberis.
Nucl. mammillo-infundibularis.
Nucl. pallido-infundibularis.
Nucl. interfornicatus.

Auch von O. Gagel sind die oben genannten Kerne beim Menschen eingehend beschrieben.

Methodik.

Es wurden Gehirne von jungen Hunden sogleich nach dem Tode in 96 proz. Alkohol fixiert, nachdem vorher der Stirnpol gekappt wurde, um ein Eindringen des Fixiermaterials in die Seitenventrikel zu ermöglichen. Die entsprechenden Blöcke wurden in Zelloidin eingebettet und Serien von 20 μ Dicke hergestellt. Die Schnitte wurden mit Thionin gefärbt, bis zur Dampfbildung er-

ärmt, in destilliertem Wasser und in 70proz. Alkohol abgespült. araufhin wurden die Präparate noch kurz durch absolutem lkohol und Xylol gezogen und auf den Objektträger gebracht.

Zum Studium standen Frontalserien der Zwischenhirne von Hunden zur Verfügung.

Im folgenden sollen zunächst die topischen Verhältnisse der wischenhirnkerne dargelegt und dabei von oral nach kaudal in rontalschnitten fortgeschritten werden.

Auf einem Schnitt, der vor dem Chiasma opticum gelegt ist, eht man an der Basis des Gehirns liegend die beiden Nervi optici. on den Stammganglien tritt deutlich der Nucl. caudatus und das utamen — getrennt durch die Capsula interna — hervor. Median reffen wir das Septum pellucidum begleitet von Streifen dichtelagerter großer Zellen, die zur Gehirnbasis ziehen. Sonst sind chtbar das Corpus callosum und die beiden Seitenventrikel.

Ein Schnitt ungefähr in der Mitte des Chiasma läßt ähnliche erhältnisse erkennen.

Wird dagegen ein solcher unmittelbar hinter der Optikusreuzung durch die oralen Gebiete des Tuber cinereum gelegt, so eigt sich folgendes Bild:

Die mächtig entwickelte Capsula interna wird medial vom Nucl. caudatus und Thalamus, lateral vom Nucl. lenticularis berenzt. Nach dem Verschwinden des Septum pellucidum haben sich ie Crura fornicis dem Corpus callosum dorsalwärts angelagert. Die vordere Kommissur erscheint deutlich. In der Mitte befindet ich der III. Ventrikel, dessen Boden das Tuber cinereum bildet; etzteres wird lateral von den Tractus optici begrenzt. Das ganze Tubergrau ist von Zellmassen ausgefüllt, von denen drei große Gruppen zu unterscheiden sind:

die Substantia grisea centralis,
der Nucl. supraopticus und
der Nucl. paraventricularis.

1. Cystoarchitektonik.

Bei einem Schnitt durch die vordere Chiasmagegend ergibt ich folgender Aufbau der Zellkerne (Abb. 1):

Um den III. Ventrikel herum, besonders zu beiden Seiten und m Boden desselben sind massenhaft dichtgelagerte kleine Zellen

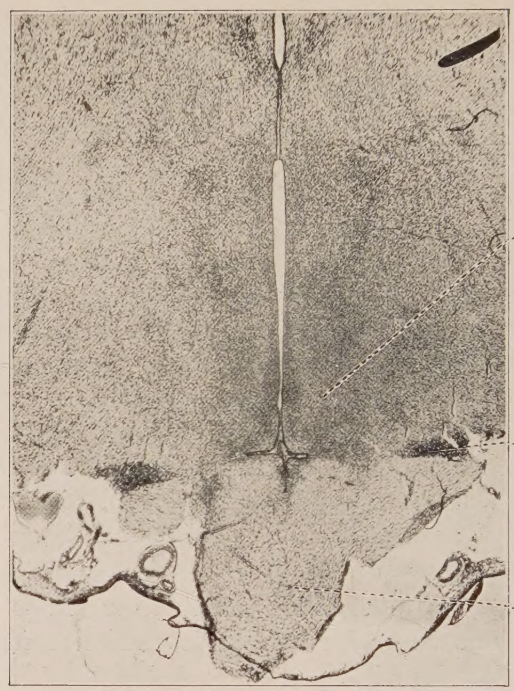
Zentrales
Höhlengrau
Nucl.
supraopticus
Chiasma

Abb. 1.

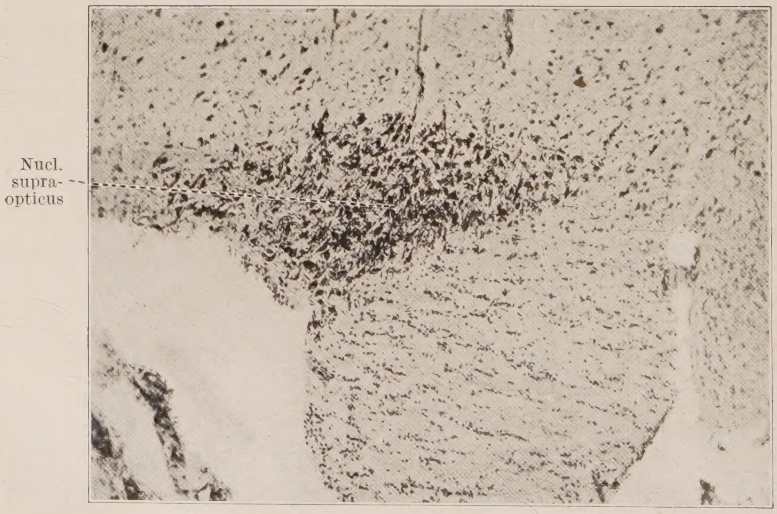
Nucl.
supra-
opticus

Abb. 2.

zutreffen, die man als die Substantia grisea centralis sammenfaßt. Ziemlich gleichmäßig verteilt finden sie sich dicht ter dem Endothel des III. Ventrikels. An einzelnen Stellen mmt es jedoch zu stärkeren Ansammlungen der kleinen Zellen, daß der Eindruck erweckt wird, als handele es sich um bendere Kerne.

Oberhalb und lateral vom Chiasma (Abb. 1 u. 2) liegt der

Abb. 3.

Nucl. supraopticus. Die Zellen sind bedeutend größer als jene es zentralen Höhlengrau, liegen dichter beisammen und der Zellkern hat auf Abb. 1 u. 2 diejenige Gestalt, die von den Autoren ls halbmondförmig, sichelförmig und dreieckig bezeichnet worlen ist.

Legt man den Schnitt durch die kaudalen Teile des Chiasma Abb. 3 u. 4), so findet man am Boden des III. Ventrikels, dicht n das Chiasma anschließend, zwei nach dorsal sich verjüngende

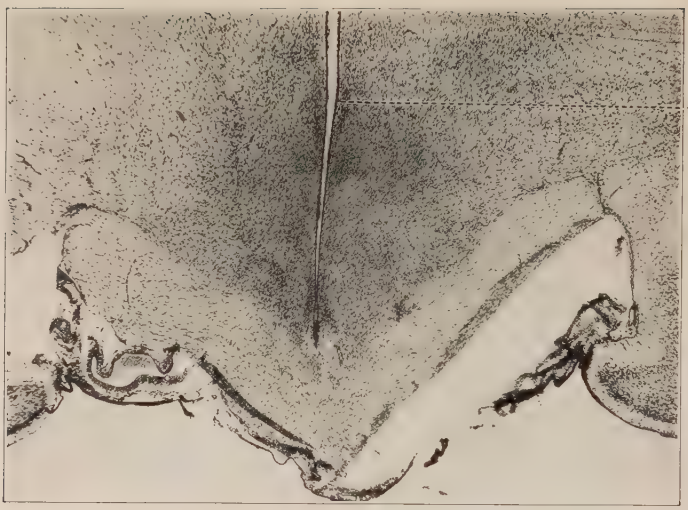

Abb. 4.

Abb. 5.

llsäulen, parallel den Ventrikelwänden verlaufen und aus Zellen s zentralen Höhlengrau bestehen. Dicht oberhalb dieser Zell- sammlung tritt ein anderer Zellkern, der Nucl. paraventri- laris auf, der dichter an den Wandungen des III. Ventrikels liegt und nur durch eine schmale zellarme Zone vom Epithel- um getrennt ist; ebenfalls parallel zum III. Ventrikel verläuft

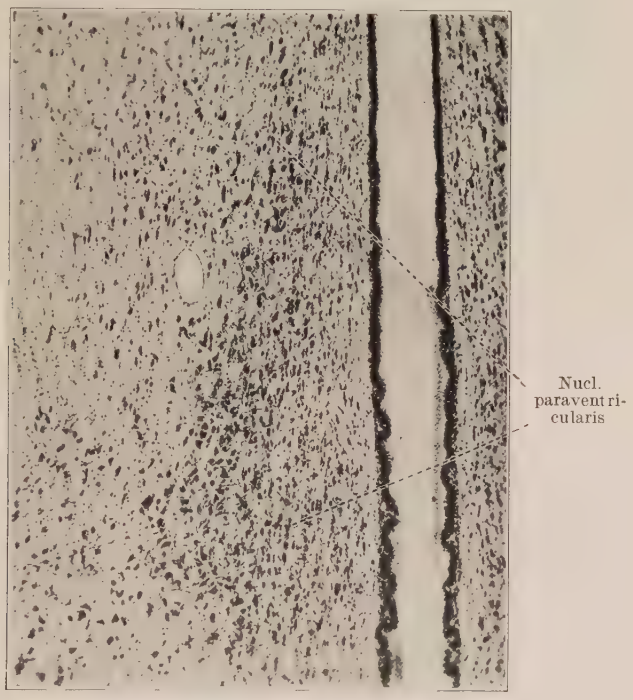

Abb. 6.

ne Zellgruppe, die keulenförmige Gestalt hat und sich aus mittel- roßen Zellen zusammensetzt. Der Nucl. supraopticus ist weiter as laterale Ende des Chiasma gerückt und bedeutend kleiner ge- orden.

Geht der Schnitt unmittelbar hinter dem Chiasma (Abb. 5 . 6) durch, so fällt jetzt der Nucl. paraventricularis besonders urch seine deutlich ausgeprägte Form und durch seine bedeutende orsalwärts gerichtete Lageverschiebung auf. Das zentrale Höhlen-

grau zeigt nichts Besonderes; vom Nucl. supraopticus ist nur noch eine schmale Zelleiste sichtbar.

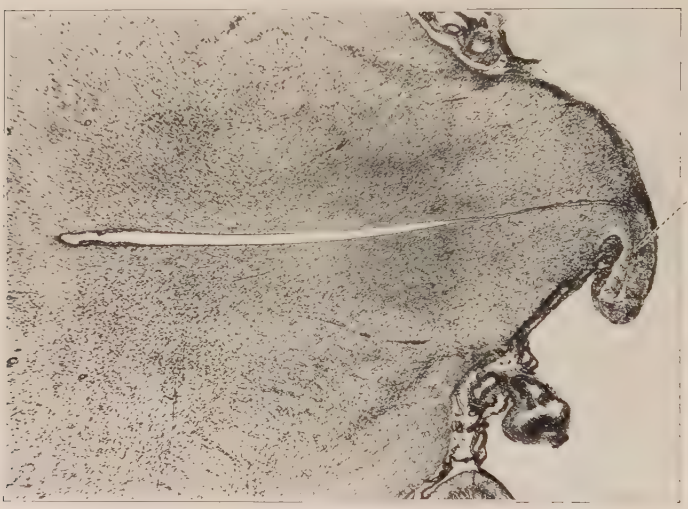

Abb. 7.

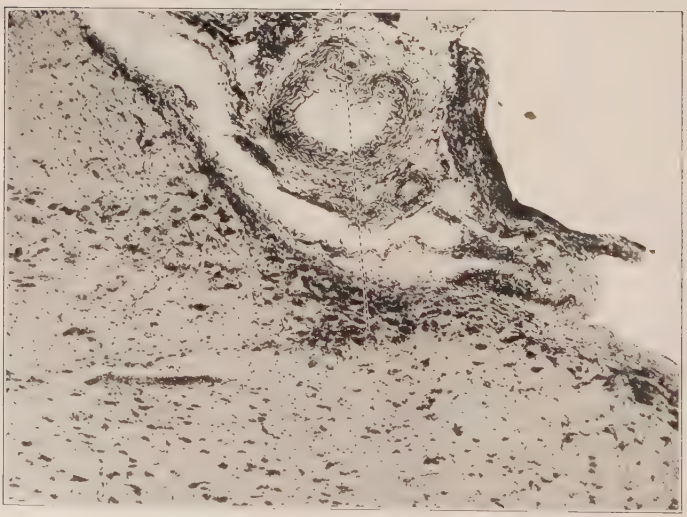

Abb. 8.

Ein Schnitt durch die Hypophysengegend (Abb. 7, 8 u. 9) läßt am Hypophysenstiel deutlich den nervösen und drüsigen An-

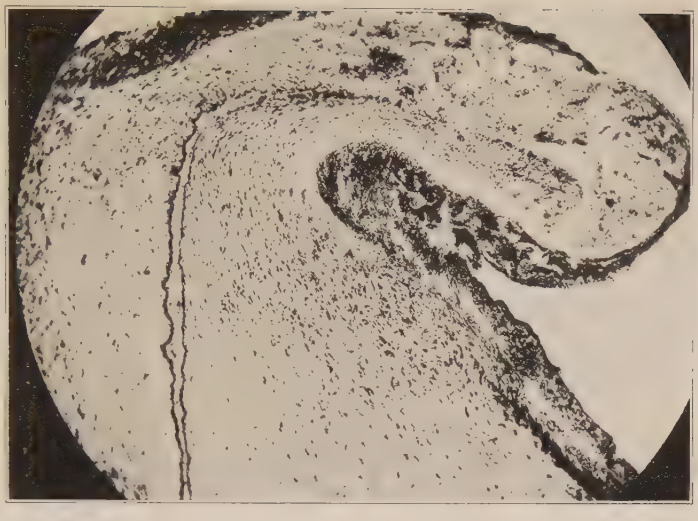

Abb. 9.

eil erkennen (Abb. 9). Im zentralen Höhlengrau sind wiederum inige Anhäufungen von Zellen zu sehen. Ganz medial vom Tracus opicus liegt der Nucl. supraopticus.

Werden von einem Schnitt die kaudalen Teile des Tuber cineeum getroffen (Abb. 10), dann findet man an den basalen Gegen-

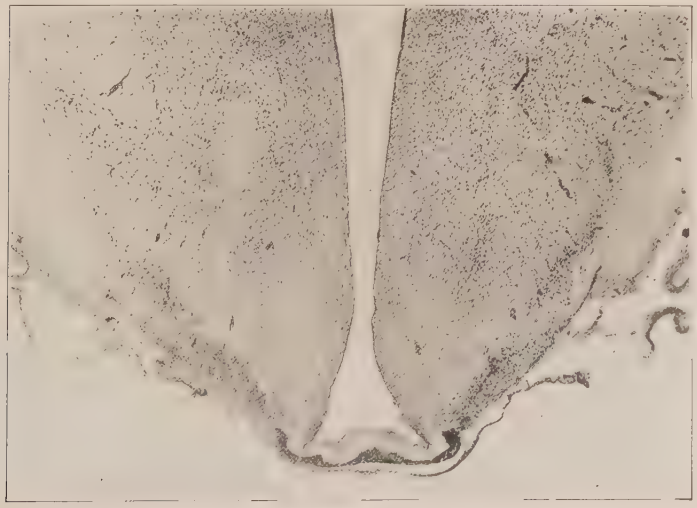

Gegend des Nucl. tuberis

Abb. 10.

den desselben die gut ausgeprägte Zellgruppe des Nucl. mamillo infundibularis. Verstreut in dem ziemlich eintönigen Höhlengrau liegen ganz vereinzelt etwas größere Zellen, die zu den Nucle tuberis zu rechnen sind und sich an verschiedenen Stellen z kleinen Zellanhäufungen zusammenschließen (Abb. 10).

2. Histologie.

Substantia grisea centralis (Abb. 11).

Nach der Nisslfärbung erkennt man an der Zelle des zen tralen Höhlengraus einen ver hältnismäßig großen, meist ova len Zellkern mit Kernkörper chen- und Zellmembran. Um geben ist der Zellkern von einen schmalen Protoplasmasaum mi staubförmiger Nisslgranula und vereinezlt aufgelagerten Schol len. Die äußere Zellform diese kleinsten Zellen des ganze Zentralnervensystems ist wech selnd. Sie ist uni-, bi- und tripolar mit langen aus den Zellkörper langsam hervorgehenden Fortsätzen. Deshalb ist die Keulenform die häufigste Art des Vorkommens. Die Anordnung der Zellen zueinander ist ohne bestimmte Gesetzmäßigkeit.



Abb. 11. Zellen aus dem zentralen Höhlengrau.

Nucl. supraopticus (Abb. 12 u. 13).

Die Zellen des Nucl. supraopticus haben einen runden Zell

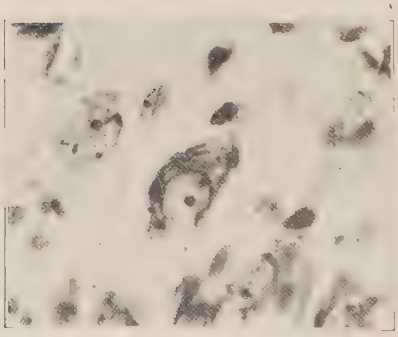

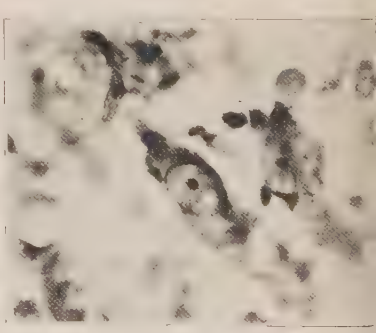

Abb. 12 u. 13. Zellen aus dem Nucleus supraopticus.

rn mit gut sichtbarem Kernkörperchen und Zellmembran. Um n Kern schmiegt sich eine ziemlich breite Zone feinstaubiger sslgranula an, während an der Peripherie grobe, stark gefärbte i s s l schollen angehäuft sind, in welchen sich häufig an Vakuolen innernde Aufhellungen zeigen. Die äußere Zellform dieser mittelroßen Zellen ist rundlich, oval, birnförmig oder dreieckig; sie ist eist unipolar oder hat 2—3 kurze gedrungene Fortsätze.

Nucl. paraventricularis (Abb. 14).

Durch die Tatsache, daß die Zellen des Nucl. paraventricuris in Größe, Form und Färbbarkeit denen des Nucl. supraticus fast vollkommen gleichen, macht es natürlich erhebliche



b. 14. Zellen aus dem Nucleus paraventricularis.



Abb. 15. Zellen aus dem Nucleus tuberis.

chwierigkeiten zu entscheiden, wohin eine zwischen beiden Kernen legene Zellgruppe zu rechnen ist. Im Zellgebiet des Nucl. paraentricularis findet man häufig Zellen von verschiedener Größe.

Nuclei tuberis (Abb. 15).

Die Zellen selbst sind mittelgroß — kleiner als jene vom ucl. supraopticus und Nucl. paraventricularis — liegen dichter eisammen; sie sind drei- oder viereckig mit bis zu vier Fortsätzen. etztere sind auf der Abbildung deutlich sichtbar. Die Zelle beitzt einen Zellkern mit Kernkörperchen und Zellmembran. Im ittelbreiten Protoplasmasaum ist feinstaubige N i s s l granula und ipoidpigment eingelagert. Im Vergleich zu den vorher beschrienen Zellen sehen letztere etwas verwaschen aus.

Ergebnisse.

Die Zellansammlungen des zentralen Höhlengrau führten dazu, daß sie von vielen Autoren als Kerne benannt worden sind. So z. B. teilte Malone die gesamte graue Bodenmasse in eine Pars superior und Pars inferior ein. Die Friedemannschen Konzentrationskerne und der von Spiegel und Zweig beschriebene Nucl. suprachiasmaticus sind auf solche Zellanhäufungen zurückzuführen. Eine besondere Abtrennung oder Benennung dieser Zellansammlungen läßt sich nicht aufrechterhalten, da an den Zellen morphologisch keine Unterschiede festzustellen sind (R. Greving 1922). In vorliegenden Präparaten sind Zellansammlungen solcher Art mehrfach zu sehen, besonders auf Abb. 3 dorsal vom Chiasma gelegen.

Der Nucl. supraopticus ist ungefähr 4,16 mm lang, in seiner Mitte am breitesten (2,2 mm) und an dieser Stelle ganz nahe am Chiasma angrenzend 0,6 mm hoch (dorsalwärts).

40 Schnitte kaudalwärts nach Beginn des Chiasma sieht man an der Gehirnbasis liegend — etwa 2 mm lateral vom III. Ventrikel entfernt — einige mittelgroße dichtgelagerte Zellen liegen. Dies ist der Anfang vom Nucl. supraopticus. Allmählich nehmen diese Zellen an Zahl zu, bleiben als schmale Leiste an der Gehirnbasis und erreichen schließlich den lateralen Rand des Chiasma. Weiter kaudalwärts bemerkt man, wie die Zellenzahl sich in der Mitte dieser Leiste vermehrt und an jener Stelle bei fogenden Schnitten eine Vorwölbung bildet. Letztere wandert dann medianwärts bis zum Chiasma und jetzt hat der Nucl. supraopticus jene halbmondförmige Gestalt bekommen. Noch weiter kaudal nimmt der Kern an Größe ab, gibt seine Abgeschlossenheit auf, vereinzelte Zellnester werden in das zentrale Höhlengrau vorgeschoben und können noch einige Zeit verfolgt werden. In demselben Maße wie dieser Kern sich oral von einigen Zellen langsam bis zu seiner größten Form entwickelt hat, wird er kaudal zusehends kleiner und verschwindet ganz.

Von seinem Ende an, 32 Schnitte kaudalwärts tritt wieder eine Zellgruppe medial vom Tractus opticus auf, die nach der Lage, Form und Färbbarkeit der Zellen zum Nucl. supraopticus zu rechnen ist. Diese Zellansammlung verliert sich dann im zentralen Höhlengrau. Jedenfalls handelt es sich um die Pars ventro-

edialis des Nucl. supraopticus (R. Greving 22). Eine strenge reiteilung wie sie sich beim menschlichen Gehirn vorfindet: in ae Pars dorso-lateralis, eine Pars dorso-medialis und eine Pars ntro-medialis konnte nicht festgestellt werden.

Der Nucl. paraventricularis mit seiner auf dem Schnitt scheinenden Keulenform ist 4,48 mm lang, 1,86 mm hoch und 16 mm breit.

Er liegt zu beiden Seiten des III. Ventrikels und vom Endoel desselben nur durch eine schmale zellarme Zone getrennt. ralwärts reicht der Kern nicht soweit wie die Nucl. supraopticus. beginnt 68 Schnitte später als der Nucl. supraopticus mit einer einen Zellanhäufung, welche dicht über dem Boden des III. Ventrikels liegt. Der Kern bildet sich zu einer keulenförmigen Zellule aus, deren dickeres Ende anfangs der Zwischenhirnbasis, äter dorsal gerichtet ist. Eine Lageveränderung macht er insorn durch als er sich allmählich von der Basis dorsalwärts entrnt und sich so der Commissura intermedia nähert. Der Kern an seiner Form sehr gut zu erkennen, jedoch läßt er sich gegen ine Umgebung nicht so scharf abgrenzen, denn Zellen von seiner rt liegen ziemlich zerstreut im zentralen Höhlengrau; besonders lden sich kleine Zellnester in Richtung gegen den Nucl. supraticus.

Im mittleren Gebiete des Tuber cinereum treten die Nuclei uberis auf. Medial werden dieselben begrenzt von der grauen ubstanz des III. Ventrikels, lateral von den Hirnschenkeln und rsal vom Fornix. Beim menschlichen Gehirn können deutlich ei Zellgruppen unterschieden werden. In vorliegenden Präpaten erkennt man wohl in oben genauer bezeichneten Gebieten nsammlungen von kleinen verstreut liegenden Zellanhäufungen, e auch den Eindruck der Zusammengehörigkeit machen. Streng nommen kann man jedoch von Tuberkernen im Sinne der anren vegetativen Kerne im Zwischenhirn des Hundes nicht rechen.

Zum Schlusse dieser Abhandlung ist es mir eine angenehme flicht, meinem verehrten Lehrer, Herrn Prof. Dr. R. Greving, r die freundliche Überlassung der Arbeit und für die zahlichen Anregungen dazu meinen ergebenen Dank auszusprechen.

Literatur.

Aschner, B., Technik der experimentellen Untersuchungen an der Hypophyse und am Zwischenhirn. Handbuch der biologischen Arbeitsmethoden, Teil 3B, H. 2. — Cajal, R. Y., Histologie du système nerveux Paris 1911. Edit. franç. — Camus und Roussy, Local. anatomique des lésions de la base du cerveau qui provoquent la polyurie. Compt. rend. des séances de la soc. de biol. 1913, Bd. 75. — Edinger, Vorlesungen über den Bau der nervösen Zentralorgane. I. u. II. Teil. — Friedemann, M. Die Cytoarchitektonik des Zwischenhirns der Cercopitheken mit besonderer Berücksichtigung des Thalamus opticus. Journ. f. Psychol. u. Neurol. 1911 Bd. XVIII. — Gagel, O., Zur Topik und feineren Histologie der vegetativen Kerne des Zwischenhirns. Zeitschr. f. Anat. u. Entwicklungsgesch. Bd. 87, H. 5 u. 6. — Greving, R., Das Zentralnervensystem. Handbuch der mikroskopischen Anatomie des Menschen. — Derselbe, Die Erkrankungen des vegetativen Nervensystems. Lehrbuch der Nervenkrankheiten — Derselbe, Beitrag zur Innervation der Hypophyse. Vortr. i. d. phys. med. Soz. Erlangen am 30. VII. 1925. Klin. Wochenschr. 1925, Nr. 4 S. 2181. — Derselbe, Beiträge zur Anatomie der Hypophyse und ihrer Funktion. I. Eine Faserverbindung zwischen Hypophyse und Zwischenhirnbasis (Tr. supra-optico-hypophyseus). Dtsch. Zeitschr. f. Nervenheilk 1926, Bd. 89, S. 179 -195. II. Das nervöse Regulationssystem des Hypophysenhinterlappens (der Nucleus supraopticus und seine Fasersysteme). Zeitschr. f. d. ges. Neurol. u. Psychiatrie 1926, Bd. 104, H. 3, S. 466—479 — Kary, C., Pathologisch-anatomische und experimentelle Untersuchungen zur Frage des Diabetes insipidus und der Beziehungen zwischen Tuber cinereum und Hypophyse. Virchows Arch. f. pathol. Anat. u. Physiol. 1924 Bd. 252. — Karplus und Kreidl, a) Über Störungen der Schweißsekretion bei Verwundungen des Nervensystems. — b) Gehirn und Sympathicus. I. bis IV. Mitt. Pflügers Arch. f. d. ges. Physiol. 1909, Bd. 29 S. 138; 1910, Bd. 135, S. 401; 1912, Bd. 143, S. 109. — Kölliker, A. Handbuch der Gewebelehre, Bd. II. — Leschke, a) Einfluß des Zwischenhirns auf die Wärmeregulation. Zeitschr. f. exp. Pathol. u. Therapie 1913 Bd. 14. — b) Die Wirkung des Hypophysenextraktes. Biochem. Zeitschr. 1919, Bd. 96. — c) Beiträge zur klinischen Pathologie des Zwischenhirns I. Diabetes insipidus. Zeitschr. f. klin. Med. 1919, Bd. 87. — d) Zur klinischen Pathologie des Zwischenhirns. Verhandl. d. dtsch. Kongr. f. inn. Med. 1920. — Lenhossèk, Anat. Anzeiger 1887. — Luys, Recherches sur le système nerveux cerebrospinal. 1865. — Malone, Über die Kerne des menschlichen Diencephalon. Abhandlungen der Preuß. Akademie der Wissenschaften 1910. — Meynert, Th., Strickers Handbuch der Gewebelehre 1872, Bd. II. — Spiegel, E. A., und H. Zweig, Zur Cystoarchitektonik des Tuber cinereum.

Lebenslauf.

Am 4. April 1899 wurde ich in Nürnberg geboren. Meine ste Schul- und Mittelschulbildung erhielt ich ebenfalls dort. Von r Schule aus trat ich am 15. März 1917 für kurze Zeit zum eereshilfsdienst und anschließend daran als Fahnenjunker in das eer ein. Nach dem Kriege leistete ich noch ein halbes Jahr ienst bei der Reichswehr. Vom Beginn des Wintersemesters 1920 studierte ich Medizin an den Universitäten zu Erlangen, Münen, Wien und Würzburg. In Erlangen bestand ich mein Physim und Staatsexamen. Seit 10. Januar 1928 bin ich Medizinalraktikant an der Erlanger Medizinischen Klinik.